



おおば脳神経外科・頭痛クリニック

Ooba Clinic Neurosurgery & Headache



ニュースレター



2016年2月号



今月の1枚
うっすら雪化粧

当院来院の患者さま

- 片頭痛 **1114名**
 - 緊張型頭痛 **883名**
 - 群発頭痛 **36名**
 - 薬物乱用頭痛 **165名**
 - 貨幣状頭痛 **14名**
 - 運動時頭痛 **16名**
 - 脳卒中関連疾患 **296名**
 - 脳腫瘍 **28名**
 - 振戦 **58名**
 - 顔面けいれん **36(29)名**
 - 頭部外傷 **176名**
 - めまい **116名**
 - 痙縮 **32(6)名**
- ()はボトックス治療

1年間の診療実績
(2014年11月～2015年10月)

おおば脳神経外科・頭痛クリニック

院長:大場 寛

〒870-0831 大分市要町 8-16

電話: (097) 578-8333

FAX: (097) 578-8318

E-Mail: clinic@oobanougeka.com

URL: <http://oobanougeka.com>



クリニックから皆様へ

先月の寒波はすごかったですね。今年は暖冬と思っていたので、びっくりしました。「今月の1枚」は、寒波でうっすら雪の積もった校庭にしました。まだまだ寒い日が続きます。風邪などひかれないう、お体にお気をつけください。2月もよろしくお願いいたします。

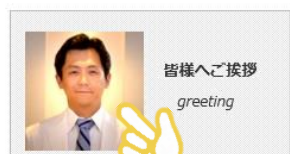Kids in Oitaのお知らせ

3月6日(日)に第3回目の職業体験プログラム「Kids in Oita」をおこないます。対象は中学1/2/3年生で、縫合練習は実際の外科の針と糸を使います。また今回は脳外科だけでなく、呼吸器内科の先生にも参加してもらい呼吸器実習も行います。初めての方も、2回目の方も、お気軽にご参加ください。

参加ご希望の方は、クリニックの申込み用紙にご記入をお願いします。

ホームページに動画をはじめます

分かりやすいホームページを目指して、動画も取り入れるようにしました。今後は、少しずつ増やしていきます。最初にご挨拶をつくりました。ホームページの「皆様へご挨拶」からお入りください。



第3回 第1回・2回は小学生だったけど、今度は中学生！
ちょっと、本格的です。

あつまれ！未来のドクター
Kids in Oita

中学1年生・2年生・3年生
参加者募集！

3月6日(日)午前10時から正午まで

プログラム
①縫合練習「実際の針で縫合してみよう」
②MRI実習「いろいろな断面を見てみよう」
③呼吸器実習「呼吸のあれこれ」

参加人数15名、参加費:1名500円
参加ご希望の方は、申込み用紙にご記入ください。
(2015年9月の場合は抽選となります。抽選結果は2月中旬までにお知らせいたします。)

3. 今回は他の診療科の先生も参加してくれることになりました。
呼吸器実習は「にしつけ呼吸器内科・アレルギー科クリニック」西武孝浩先生が担当します。

おおば脳神経外科・頭痛クリニック

患者様へ

医療機関の皆様へ

スタッフ募集

健康講座

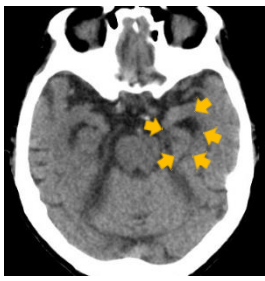ニュースレター(new)

患者さまアンケート

Kids in Oita(new)

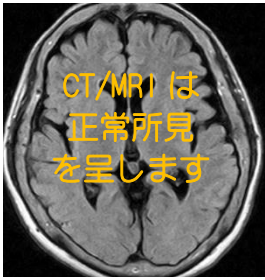
ホームページ
「Kids in Oita」
からもどうぞ。





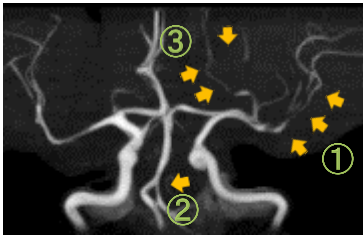
アルツハイマー型認知症:

認知障害や記憶障害がだんだんと進行する病気です。病状が進行すると、矢印のように海馬という記憶の中核に萎縮がみられるようになります。



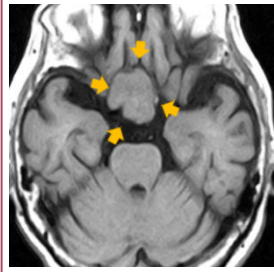
パーキンソン病:

手のふるえ、筋肉のこわばり、動きの遅さ、体のバランスの悪化などの症状がみられます。脳内のドーパミンの減少が原因です。頭のCTやMRIは正常で、これはパーキンソン病の特徴の一つです。



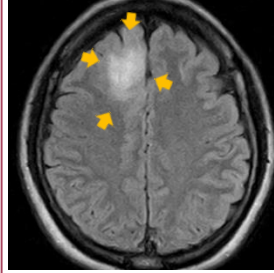
可逆性脳血管攣縮症候群:

頭の中の血管がギュッと収縮する病気です。①②③の部分の血管が収縮しています。入浴やシャワー、トイレなどでのいきみ、大声などが誘因になりやすく、かなり強い頭痛を伴います。脳梗塞・脳出血を起こす場合があるので、1-2ヶ月の内服治療が勧められます。



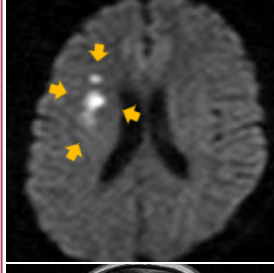
髄膜腫:

脳腫瘍の中で最も多い腫瘍です。多くは良性で、ゆっくりと大きくなります。大きくなると、視機能障害、手足の脱力、頭痛、嘔吐などが出現します。手術治療が主体ですが、放射線治療も併用することがあります。



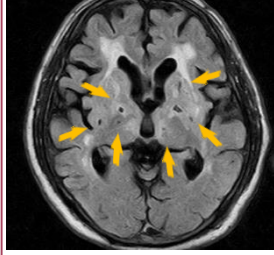
神経膠腫(グリオーマ):

脳腫瘍の中で2番目に多い腫瘍です。良性のものから悪性のものまであります。手術療法、放射線療法、化学療法を組み合わせる治療を行います。



新しい脳梗塞(急性期脳梗塞):

脳の血管がつまり、片側の手足がしびれたり、脱力がでたり、片目が見えにくい、呂律がまわりにくいなどの症状が出現します。新しい脳梗塞は、MRI検査ではっきりとした白い病変として観察されます。



かくれ脳梗塞(陳旧性脳梗塞):

知らず知らずのうちに、脳血管がつまり、物忘れや体のぎこちなさが出現します。左図では、たくさんのかくれ脳梗塞がみられます。予防には高血圧やコレステロールの治療、禁煙、適度な運動が有効です。

〒870-0831
大分市要町8-16



おおば
脳神経外科・頭痛
クリニック
Neurosurgery & Headache

電話:097-578-8333
FAX:097-578-8318

2	FEB 2016						
	1 S m t w t f S		3 S m t w t f S			4 S m t w t f S	
	3 4 5 6 7 8 9 10 11 12 13 14 15 16 17 18 19 20 21 22 23 24 25 26 27 28 29 30		6 7 8 9 10 11 12 13 14 15 16 17 18 19 20 21 22 23 24 25 26 27 28 29 30 31			3 4 5 6 7 8 9 10 11 12 13 14 15 16 17 18 19 20 21 22 23 24 25 26 27 28 29 30	
	sunday	monday	tuesday	wednesday	thursday	friday	saturday
		1	2	3	4	5	6
7	8	9	10	11 建国記念の日	12	13	
14	15	16	17	18	19	20	
21	22	23	24	25	26	27	
28	29						

先月号ニュースレターのクイズの答え「アフリカ象とインド象の見た目の違い」

	きば	耳	頭のこぶ	鼻の突起	足のつめ
アフリカ象	大きい	大きく三角	ひとつ	上下	前4つ後3つ
インド象	小さい	小さく四角	ふたつ	上だけ	前5つ後4つ

クリニックにはアフリカ象とインド象の模型があるので、確認してみてください。